# 内視鏡で薄く削り取る

## 早期大腸がんに新しい治療法

早期大腸がんの内視鏡治療で、新しい方法が広まろうとしている。内視鏡的粘膜下層剥離術（ESD）という、従来よりも広い範囲を一気に削り取る治療法だ。胃がん治療で昨春、医療保険が利くようになった方法を応用している。ただ、大腸は胃よりも壁が薄くて穴があきやすいなど危険性も高く、経験のある医療機関はまだ限られている。とはいえ、従来の治療法では切除できなかったような大きさのがんも治療の対象にできることから、将来性が期待されている。（服部尚）

### 広範囲に 粘膜下層はがす

「開腹手術も覚悟していたので、内視鏡で取れると言われ、本当にできるのだろうかと思った」

千葉県の男性（66）は04年秋の健康診断で、便潜血反応が陽性になり、東京都内の病院で検査を受けた。早期大腸がんだった。

早期とはいえ、大きさは約4センチ。その病院でも内視鏡治療はしていたが、「うちで治療するには大きすぎる」と言われ、東大病院を紹介された。早くからESDに取り組み、経験も豊富と考えられたからだ。

開腹手術か、ESDか。男性は、藤城光弘・助手（消化器内科）から、それぞれのメリットや危険性などの説明を受け、悩んだ末に内視鏡治療を選んだ。

05年1月、がんを含めて直径5・7センチを切除した。内視鏡で取るには相当の大きさだ。「万一のことがあっても賠償請求とかするなよ」。家族に念を押して受けた治療だった。

大腸の壁は、最も内側の粘膜や外側の漿膜などいくつかの層になっている。がんは、その壁のどこまで及んでいるか（深達度）によって、早期～進行の5種類に分類される＝表。

このうち、肛門から内視鏡を入れて切除できるのは「早期」の粘膜がんと粘膜下層がん（深達度が1ミリ以内）の場合。がんを確実に切除できれば、再発は防げると期待される。

固有筋層より深い「進行がん」では、リンパ節転移の可能性が高くなる。おなかに3カ所ほど穴を開け、内視鏡などの器具を入れて摘出する腹腔鏡手術や、おなかを切り開く開腹手術で転移の有無を確認し、切除する必要がある。

腹腔鏡手術に詳しい慶応大病院の長谷川博俊・専任講師（外科）は「粘膜下層での深達度が1ミリを超えるような場合、リンパ節転移は5～10％、固有筋層がんだと約25％。腹腔鏡手術でリンパ節も取り除く必要がある」という。

早期の大腸がんの内視鏡治療で普及しているのが、内視鏡的粘膜切除術（EMR）という方法＝図参照。粘膜にとどまっている2センチ程度のがんが対象だ。

### 難しい操作 穴開く危険も

一方、ESDはがんの周囲を切開し、専用メスで剥離する。場合によって10センチ程度のものまで切除できる。外科手術だと入院期間が長く、体への負担も大きいのに対し、比較的軽いという利点がある。

半面、大腸はひだや屈曲が多く、内視鏡の操作が難しい。壁が胃よりも薄いので穴が開く穿孔が起こりやすい。詳しい統計はないが、国内では、穿孔が10％ほど発生、緊急手術する場合も数％あるとみられる。

東大病院の藤城さんらは00年7月～06年3月に、186人の患者で計200のがんをESDで治療した成績をまとめた。

術中術後の穿孔は6％。人工透析を受けていて、傷の治りが遅く2日後に穿孔が起きた患者で緊急手術をしたが、それ以外に手術になったケースはなかった。

国立がんセンター中央病院（東京・築地）内視鏡部の斎藤豊医師によると、過去、3年間に240のがんでESDを実施。切除したがんを病理検査したところ、すべて取り除いたと判断できたのは85％。穿孔は5％だった。斎藤さんは、大腸癌研究会の治療ガイドラインをもとに、早期で直径2センチ以内ならEMRを選ぶ。それ以上大きい時はがんのタイプを見極めた上で一部をESDの対象にしているという。

大腸がんに詳しく、陥凹型というタイプがあることを発見した工藤進英・昭和大横浜市北部病院消化器センター長は「ESDは穿孔の恐れがEMRより高い。出血は内視鏡でも止められるが、腹膜炎を起こす恐れも否定できない。内視鏡の技術がしっかりしているうえで、腹腔鏡手術や開腹手術などを幅広く選択できる施設で診療を受けるのが望ましい」と指摘する。

内視鏡による大腸がん治療　当初は大腸のポリープ（粘膜の隆起）の茎部分をワイヤで締め付け、高周波電流で焼き切る「内視鏡的ポリペクトミー」が主流だった。ポリープの悪性化によるがんが対象だ。
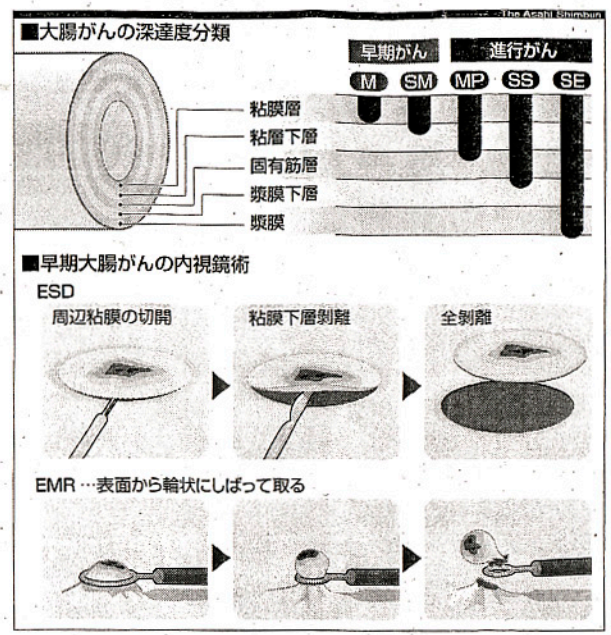
80年代、粘膜にへこんだ形をして進行する陥凹型がんや、粘膜をはうように広がる平坦がんが見つかり、胃がんで実績を重ねた内視鏡的粘膜切除術（EMR）が使われるようになった。粘膜に生理食塩水を注射して盛り上がらせ、ワイヤで締め付けて切り取る。ただワイヤの輪の大きさの制約で直径約2センチまでしか一括切除できず、それ以上だと取り残す危険があった。